Notion de « Rempart BIOACTIF ©» péri-implantaire : intérêt du Drive BONE™ matériau de substitution osseuse

A propos de deux cas cliniques

Dr Robert **FROMENTAL***

Résumé

Nous rapportons ici à partir d'observations cliniques, le comportement d'un nouveau matériau de substitution osseuse Drive BONE au niveau de l'environnement crestal des implants. Son utilisation a pour objectif de renforcer l'os et les tissus mous par la la création d'un véritable rempart bio-actif© péri-implantaire.

Introduction

Après revue de la littérature scientifique à notre disposition concernant, en cas de déficit osseux,[1-2-19] la régénération de l'os[7] et la stabilisation des tissus mous péri-implantaires,[9-11] nous montrons au travers de deux cas cliniques, l'utilisation pratique du Drive BONE et observons son comportement clinique, et le bénéfice apporté, à savoir la création d'un REMPART BIO-ACTIF©.

Parmi les définitions du mot REMPART, nous retiendrons les termes : défense, fortification, ressource et protection, car il s'agit en effet d'un mur qui semble apte à favoriser le développement cellulaire in vitro (bio-actif).

* Exercice Privé en parodontie et implantologie - Dr en chirurgie dentaire
Responsable Recherche et Développement Ste DRIVE Implants (Lyon-France)
14 place jules ferry LYON 69006
robert.fromental@yahoo.fr

Mise en œuvre

Ce thème abordé au travers de 2 cas cliniques illustrés, a été validé cliniquement par de nombreuses applications qui ont permis de définir un rationnel d'utilisation du produit Drive BONE dans le domaine de la régénération tissulaire :

- correction de défauts osseux pré-, per- et post-implantaires
- stabilisation des tissus mous péri-implantaires[9-10-11]
- accroissement des crêtes alvéolaires etc.

Cette notion de REMPART BIO-ACTIF© va s'intégrer particulièrement dans le contexte d'utilisation des implants DRIVE, par la conception originale du col et du design, de la vis de fermeture adaptée au 1 temps chirurgical (cf. descriptif de l'implant) permettant de stabiliser aisément le matériau modelable (cas n° 2)[12].

Le DRIVE BONE

Les résultats cliniques obtenus dans le domaine de la régénération osseuse en implantologie[11-13-3-6-18-21] aussi bien avant, pendant ou après la mise en place de l'implant rend les matériaux de reconstruction incontournables.[21-20-17]

Ces produits[4-13-21] doivent être bio-compatibles et susceptibles de conduire (ostéo-conduction) le processus de régénération osseuse. Ils doivent répondre à des caractéristiques précises[13-14-1-2]

- Ne pas engendrer de réactions antigéniques
- Etre capable de guider les processus de cicatrisation des tissus (os-tissus mous)
- Pouvoir se résorber partiellement ou intégralement avec le temps.

Dans la classification de ces matériaux, on distingue plusieurs catégories[3]

- l'os autogène (ostéo-inducteur)[22]
- l'os allogène[6]
- l'os xénogène[2]
- les bio-verres (biogran, glassbone)[3]
- les polymères (algipore)[8]
- les céramiques bio-actives (phosphates tricalciques, hydroxyapatites, céramiques bi-phasées)[1-5-20]

Ces produits doivent présenter des notions de bio-compatibilité, bio-activité, bio-dégradation, et ostéo-conduction. Leur tolérance doit être optimale au sein du milieu biologique, être non cancérogène, non mutagène.

Le Drive BONE qui s'inscrit dans la ligne des céramiques bi-phasées,[17-20-21-1] présente un degré de compatibilité et fonctionnalité optimales et des propriétés d'hydrophylie et de manipulation qui en font un matériau de choix dans des applications types telles que :

- chirurgies implantaires (greffes de comblement sinusien (voie latérale et crestale)[15-16], régénération osseuse etc.
- en chirurgie buccale (extractions, chirurgie endodontique..)
- en orthopédie.

DRIVE BONE

Drive BONE est une matrice minéralisée marquée CE et composée de collagène de type I + III porcin extrait de peaux et de substitut osseux synthétique, mélange d'hydroxyapatite et de ßTCP (60/40).

Dans la présente étude, la granulométrie du substitut osseux est comprise entre 0,5 et 1 mm. L'épaisseur du produit est d'environ 6 mm. Drive BONE a été conçu pour permettre la régénération osseuse dans le cas de défauts osseux de faibles volumes pour lesquels aucune résistance mécanique n'est requise.

Le produit a été conçu pour éviter la trop grande friabilité lors de sa manipulation sèche et humide. La matrice peut être redécoupée avant utilisation et mélangée avec du sérum physiologique, du sang et forme alors une pâte malléable dont le substitut ne se disperse pas.

Le produit peut également être posé sec ; le collagène a alors un rôle hémostatique.

Dans les deux cas, la pose du produit est très aisée et la totalité du produit peut être introduite dans le défaut sans effritement.
Le collagène de Drive BONE est résorbable en environ 1 mois et le substitut utilisé est remodelé par les cellules en 3 mois environ.

Fig. *Aspect du produit sec.*

DRIVE COVE

Drive Cove est une membrane de collagène de type I porcin extrait de tendons marquée CE. L'épaisseur sèche de la membrane est d'environ 100 µm et atteint 500 µm humide.
Cette membrane a été conçue pour permettre la cicatrisation guidée des tissus. Elle est donc destinée à être intercalée et jouer un rôle de barrière entre deux tissus pendant les phases de cicatrisation, typiquement dans le cadre de la RTG en chirurgie dentaire.
Du point de vue de sa structure, la présence de collagène de tendons confère à la membrane résistance mécanique et suturabilité tout en conservant une souplesse (à l'état humide) qui permet d'épouser les formes des tissus à protéger. De ce fait, elle est très facile à appliquer sur le site à protéger et peut être suturée si besoin.



Fig. *Organisation fibreuse de la membrane conférant la résistance mécanique.*

Fig. *Membrane Drive Cove.*

Le collagène porcin

Le collagène est une protéine de structure très utilisée dans la fabrication de dispositifs médicaux bioactifs et résorbables.
En effet, le collagène possède de nombreuses propriétés biologiques qui en font la matière première de choix lorsque l'hémostase et la cicatrisation sont souhaitées. Le collagène porcin extrait et purifié pour la fabrication de Drive BONE et Drive Cove est particulièrement biocompatible grâce à la proximité phylogénétique du porc avec l'homme. Le procédé d'extraction compte également une étape d'inactivation virale et bactérienne qui confère aux produits une totale sécurité.

Fig. *Le collagène porcin.*

Descriptif de l'implant BIO-XELLENT (DRIVE)[12]

Implant à double "switching-platform" intégrant les concepts brevetés Bone Launching Pad™ et Gum Launching Pad™ , permettant au praticien d'adapter le positionnement dans l'os en fonction du cas clinique.

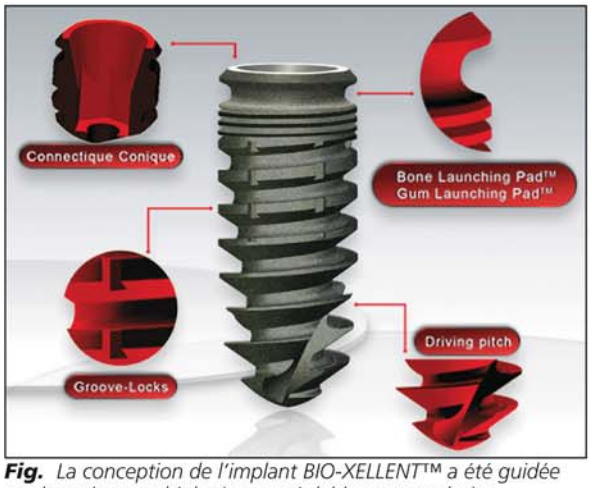

Fig. *La conception de l'implant BIO-XELLENT™ a été guidée par les exigences biologiques préalablement au design.*

Présentation des cas cliniques

Cas n° 1

Présentation

Ce cas clinique illustre le traitement d'un édentement maxillaire secteur 2 (dents 24-25-26) qui présente un volume osseux adapté pour la zone prémolaire et insuffisant pour la mise en place de l'implant, au niveau de la dent 26.

Une technique de relèvement du plancher sinusien va être utilisée pour la dent 26 avec une approche par voie crestale avec implantation simultanément à la greffe (technique de SUMMERS).[15-16]

PATIENT : homme de 62 ans, présentant un statut médical et parodontal ne contre-indiquant pas la pose d'implants, non fumeur.

Consentement éclairé accepté.

Fig. 1- *Vue panoramique du cas montrant l'édentement secteur 2, on note le délabrement de la dent 26 qui va être extraite.Une planification prothétique est établie et servira de guide pour la mise en place des implants.*

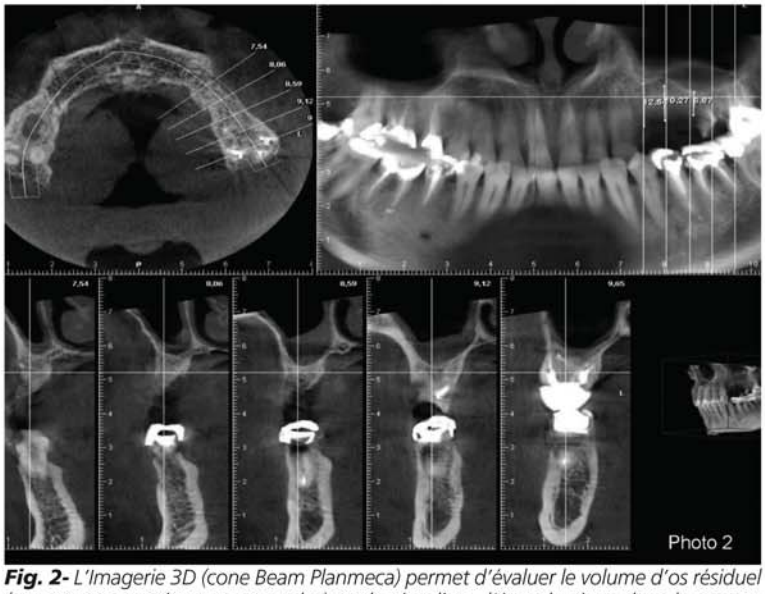

Fig. 2- *L'Imagerie 3D (cone Beam Planmeca) permet d'évaluer le volume d'os résiduel (coupes panoramique et coronales) et de visualiser l'état du sinus dans le secteur correspondant. On note une inflammation de la membrane sinusienne ne contre-indiquant pas la greffe par approche crestale et implantation simultanée. Cette étude nous permet d'établir une planification implantaire.*

Fig. 3- *Vue radiologique numérisée (Digora) après extraction de la dent 26.*

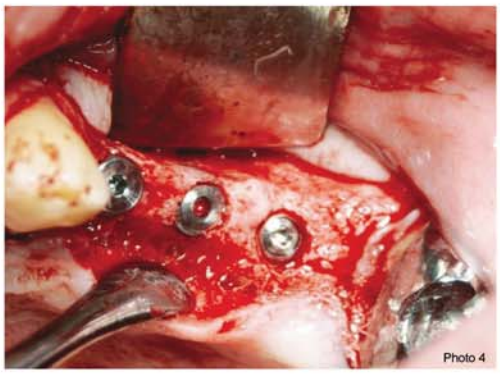

Fig. 4- *Chirurgie implantaire : cette intervention est réalisée dans le respect des procédures appliquées aux produits utilisés et des règles inhérentes à la chirurgie, l'étude prothétique pré-implantaire guide le positionnement.*
3 implants sont mis en place
- implant N-Standard (N-TEC DRIVE) 4-12 au niveau de la dent 24
- implant BIO-XELLENT (DRIVE) 4-10 au niveau de la dent 25
- implant BIO-pulse (DRIVE) 4-10 au niveau de la dent 26 placé dans la greffe sinusienne (DRIVE BONE)
Les cols implantaires en 25-26 sont positionnés en infra-osseux (switching-platform) et légèrement supra-osseux en 24.

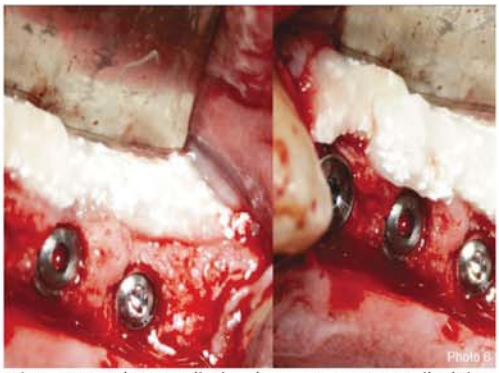

Fig. 5-6- *La crête alvéolaire en regard des sites 24-25 présente une largeur limite, le mur osseux vestibulaire est inférieur à 2 mm, ce qui peut présenter un risque de résorption et une éventuelle récession gingivale, préjudiciable à l'environnement prothétique.*
La mise en place du DRIVE BONE, découpé en bande, est facilitée par la nature modelable du matériau préalablement imbibé de sérum physiologique et l'excès de sérum est éliminé par pression à l'aide d'une compresse sèche, assurant de cette manière, une bonne stabilisation.

Fig. 7- *Les implants sont mis en place avec la technique dite enfouie, les lambeaux sont tractés et suturés par-dessus les vis plates de couverture, pour obtenir une fermeture hermétique de la plaie (soie 4/0 aiguille 3/8 de cercle). Elles seront déposées dans un délai de 8 jours.*
Le patient est mis sous antibiothéraphie (Amoxicylline 2gr par jour pendant 6 jours ou autres si contre-indication médicale) plus antalgiques (Ibuprofène). Les sutures seront nettoyées avec de l'H_2O_2 et Chlorexhidine.

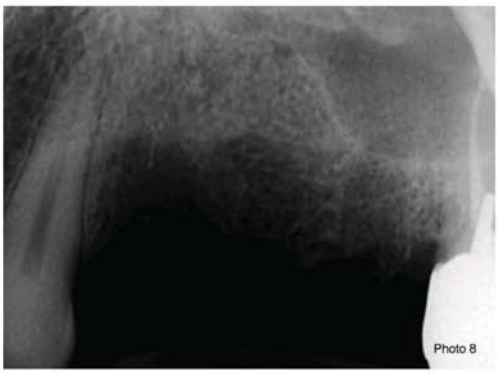

Fig. 8 -9a- *Radio pré-implantaire et post implantaire j=0.*
On note la présence du matériau de comblement à l'apex de l'implant en 26, en position intra sinusienne sous la membrane de Schneider et on visualise la position des cols des implants par rapport à la crête osseuse.

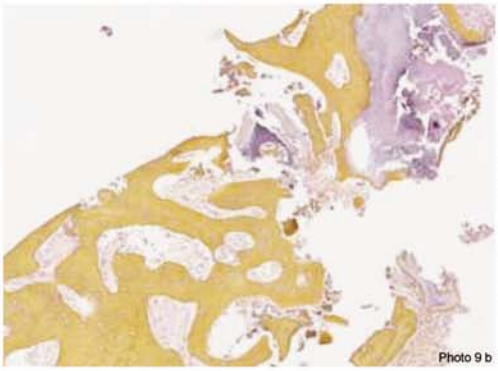

Fig. 9b- *Une analyse de coupe histologique effectuée à partir d'un prélèvement par carottage dans un sinus greffé avec du DRIVE BONE montre en coloration HPS (cas du Dr. J.L ROCHE):*
-Les fragments d'HA résiduels sont visibles en violet.
- Les points noirs sont caractéristiques des canaux de HAVERS.
- La coupe montre une forte densité cellulaire, témoin d'une bonne activité cellulaire, sans toxicité du matériau et d'une caractérisation du remodelage osseux.
L'os semble plus dense qu'à la normale. Ceci peut être dû à la forte présence d'ostéocytes qui jouent un rôle majeur dans la formation de l'os.

Fig. 10- *Après un délai de cicatrisation de 3 mois, nous procédons à la mise en charge des implants et la mise en place des connectiques prothétiques. Nous constatons une parfaite cicatrisation gingivale.*

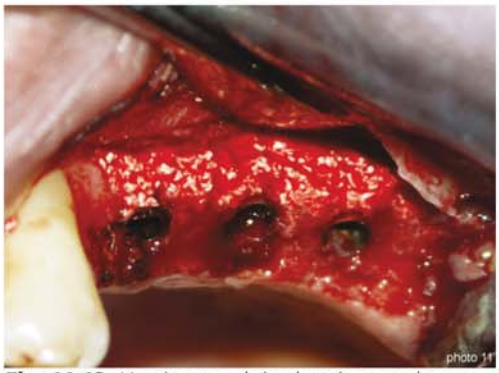

Fig. 11-12- *L'accès aux cols implantaires est obtenu par la préparation d'un lambeau, intégrant dans sa partie vestibulaire la bande de gencive attachée qui sera repositionnée autour des piliers. Le décollement du lambeau nous permet de visualiser le comportement du matériau de substitution osseux : intégration parfaite à l'os sous-jacent en l'absence de phénomène inflammatoire et un épaississement de la crête. On visualise les particules d'hydroxyapatite non résorbées, intégrées à l'os et au tissu conjonctif. Les niveaux osseux seront préservés, grâce aux faux-moignons à base réduite qui vont participer au respect de la notion de distance biologique autour de l'implant, conjointement à la connectique conique des implants BIO-XELLENT et BIO-PULSE qui assure une herméticité optimale, tout en réduisant les micro-mouvements. Des faux moignons monoblocs sont placés et repréparés en bouche sous digue afin d'éviter la dispersion de particules métalliques dans le site opératoire et sous forte irrigation, pour prévenir toute élévation de température. Les prothèses transitoires, élaborées à partir du wax up directeur initial sont rebasées et ajustées dans la séance.*

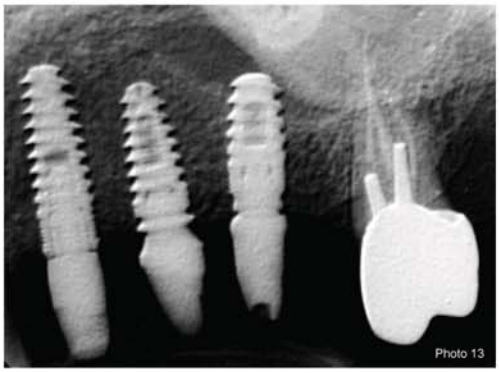

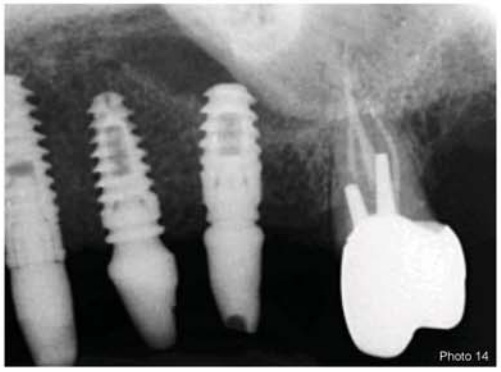

Fig. 13-14- *L'examen radiologique de contrôle à 6 mois post-op montre un parfait respect de l'os crestal et l'efficacité du BONE LAUNCHING PAD, véritable joint torique osseux, contribuant à ce maintien.*

Fig. 15-16- *Aspect des tissus péri-implantaires : on constate l'excellente intégration gingivale des piliers prothétiques, la présence d'un bandeau collagénique et un profil d'émergence préparé au laser Co_2, qui va permettre une adaptation favorable des réalisations prothétiques finales.*

Cas n° 2

Présentation

Ce cas a pour objectif d'illustrer le traitement d'un édentement mandibulaire secteur 3, par la mise en place de 2 implants BIO-XELLENT et la création d'un rempart bio-actif© à l'aide du matériau Drive BONE visant à optimiser l'os crestal et à stabiliser les tissus mous péri-implantaires.

PATIENT : homme de 48 ans, statut médical et parodontal favorable, non fumeur
Consentement éclairé accepté.

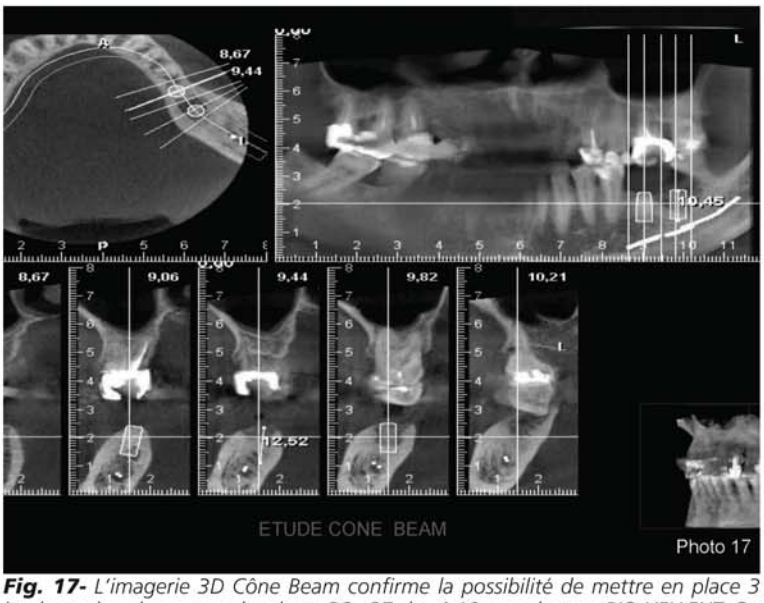

Fig. 17- *L'imagerie 3D Cône Beam confirme la possibilité de mettre en place 3 implants dans le secteur des dents 36 –37 de 4-10 mm de type BIO-XELLENT. On note une mésialisation de la 38 et au niveau du site 37 l'os présente une qualité moyenne type 3-4 (classification de LEKH0LM) en 36 l'os semble être de type 2-3. Cette analyse demande à être confirmée lors du forage des puits implantaires. En ce qui concerne la zone de la 37, une stabilisation primaire de l'implant doit être obtenue pour garantir l'ostéointégration.*

Fig. 18- *Intervention chirurgicale : après anesthésie locale (alphacaïne) un lambeau d'accès vestibulaire et lingual permet de mettre en évidence le site opératoire. Le forage des puits implantaires confirme la qualité osseuse précédemment évoquée, les implants sont positionnés avec une stabilisation primaire excellente pour la 36 et suffisante pour la 37.*

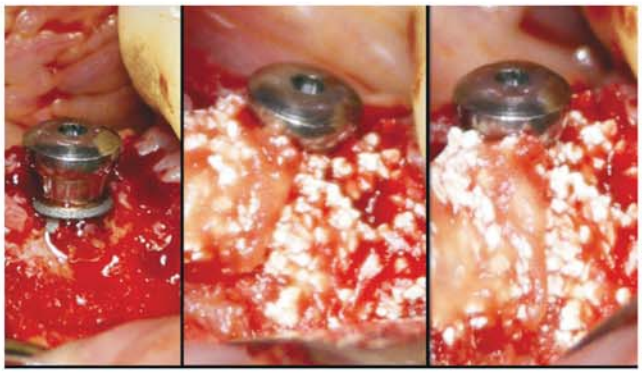

Fig. 19- *La position du col de l'implant en 37 révèle un hiatus au niveau crestal. Nous décidons de placer du matériau DRIVE BONE en périphérie de ce col, après avoir positionné la vis haute de fermeture (h=3mm). Le design de la vis aide à stabiliser le produit de comblement, l'adaptation finale est obtenue en exerçant une pression avec une compresse sèche. Les lambeaux sont suturés par-dessus les vis hautes de fermeture (technique enfouie), d'une manière la plus étanche possible. Les sutures seront laissées en place 8 jours, puis déposées. Le patient est mis sous antibiotiques (amoxycilline 2 gr. par jour pendant 6 jours ou autres si contre-indication médicale) plus antalgiques (Ibuprofène). Les sutures seront nettoyées avec H_2O_2 (10 vol) et Chlorexhidine. Notre objectif à ce stade est de créer le REMPART BIO-ACTIF© pour maintenir, voire optimiser l'os crestal et augmenter la stabilisation des tissus mous. La radiographie rétro-alvéolaire (Digora) de contrôle post-implantation nous montre la qualité osseuse défavorable en 37 (Fig. 18). Les vues cliniques illustrent le positionnement du DRIVE BONE et sa bonne adaptation.*

Fig. 20- *Après un délai de cicatrisation de 3 mois, nous procédons à la réouverture du site pour la mise en place des connectiques prothétiques (FM. Droits monobloc vissés, bloqués à 25 N/cm). On constate à ce stade une parfaite cicatrisation de la gencive, témoignage d'une absence totale de réaction infectieuse et inflammatoire.*

Fig 21- *Le deuxième temps chirurgical s'effectue à l'aide d'un lambeau d'épaisseur partielle de manière à ne pas perturber le système d'attache péri-implantaire, le but est d'aborder les têtes des vis de fermeture et de visualiser l'organisation du joint cervical (REMPART BIO-ACTIF©). Les vis sont déposées et nous constatons l'épaisseur de tissu conjonctif obtenu, dans lequel sont imbriquées les particules du matériau bi-phasé. Le support collagénique est à ce stade entièrement résorbé, il a contribué à la stabilité du matériau pendant la phase initiale d'intégration.*

Fig. 22- *Nous constatons cliniquement que cet ensemble forme une matrice support de la gencive kératinisée et contribuera sans doute à sa stabilisation dans le temps et permettra une adaptation prothétique finale, optimale.*

Fig. 23*- Les faux moignons implantaires monobloc vissés sont placés et repréparés pour la mise en place des prothèses transitoires. Les lambeaux sont suturés autour des moignons ; on visualise la bande de gencive attachée. La taille finale des moignons pour réaliser la prothèse terminale sera effectuée après cicatrisation totale de la muqueuse dans un délai d'environ 1 à 2 mois. Le profil d'émergence implantaire sera effectué au moyen du Laser $C0_2$. Les prothèses terminales seront scellées.*

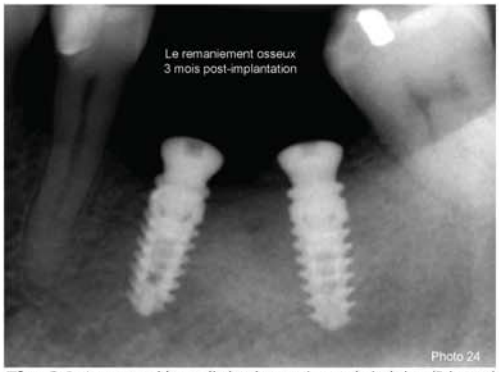

Fig. 24- *Le contrôle radiologique rétro-alvéolaire (Digora) 3 mois post-implantation montre l'excellente ostéo-captation autour des implants. En position de 37, on distingue la densification de l'os en périphérie du corps et du col avec recréation d'un véritable « joint torique osseux » dans le BONE LAUNCHING PAD spécificité du BIO-XELLENT, assurant une optimisation de l'os crestal.*

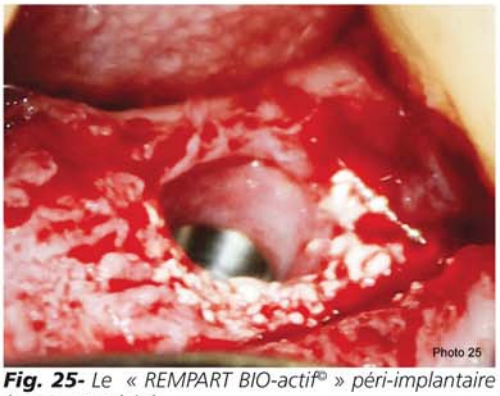

Fig. 25- *Le « REMPART BIO-actif© » péri-implantaire (vue rapprochée)*

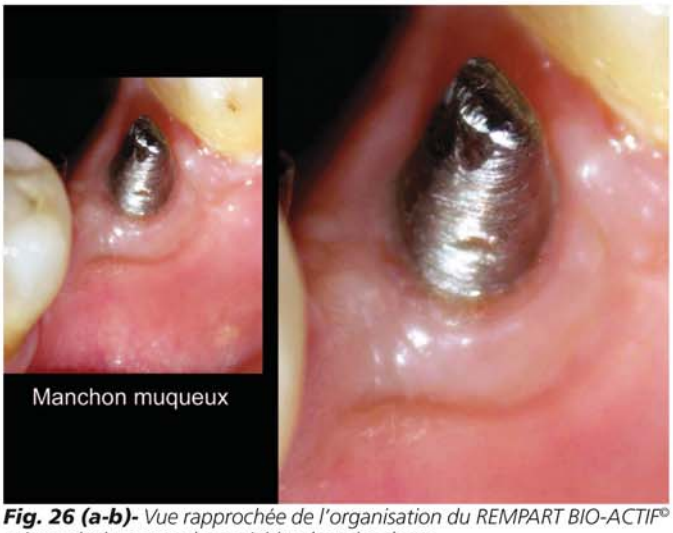

Fig. 26 (a-b)- *Vue rapprochée de l'organisation du REMPART BIO-ACTIF© créant ainsi un manchon péri-implantaire dense.*

Fig. 27- *Prothèse terminale en place.*

Conclusion

A partir de ces 2 cas cliniques, nous mettons en évidence la capacité du matériau Matri™ BONE à constituer ce REMPART BIO-ACTIF©, la protection de l'os s'en trouve optimisée et l'environnement des tissus mous préservé.
Pour pouvoir en tirer des conclusions reproductibles, d'autres études s'avèrent nécessaires, complétées par des analyses histomorphométriques, histologiques, réalisées à partir de biopsies osseuses et gingivales dans les zones greffées, de manière à évaluer la participation du matériau de greffe et son évolution à plus ou moins long terme.

Bibliographie

- ***1-H. Ohgushi, VM Goldberg, Al Caplan-*** *Repair bone defects with narrow cells and porus ceramic: experiments in rats. Acta orthopaedica 1989*
- ***2-T. Berglundh, J. Lindhe-*** *Healing around implants placed in bone defects treated with BIO-OSS on experimental study in the dog. Clinical oral implant research 19997*
- ***3-EJG Schepers P. Ducheyne L. Barbier-*** *Bioactive gloss particules of narrow size range: a new material for the repair of bon defects - Implant 1993*
- ***4-CE Misch F. Dietsch-*** *Bone grafting material in implant dentistry - Implant dentistry 1993*
- ***5-B. Klinige, P. Alberius and Coll-*** *Osseous response to implanted natural bone mineral and synthetic hydroxylapatite ceramic in the repair of experimental skill bone defects. Journ of oral and maxillofacial implants 1992 Elsevier*
- ***6-Caplanis N, Sigurdsson TJ. Romrermd-*** *Effects of allogenic, Freeze-dried, demineralized bone matrix on guided bone regeneration in supra-alveolar peri-implant defects in dogs. int. J Oral maxillofacial implants 1997 sept oct (12(5).634.42)*
- *7-Guided bone and tissue regeneration - Wikipedia, Feb 2008*
- ***8-Nicola Vizitzmann, Carlo P Morinello-*** *Les substituts osseux dans la technique de la R.O.G - JPIO Vol 18 N° 2*
- ***9-I. Abrohamsson, T. Berglumdh, J. Lindhe J. Wennsdröm-*** *The periimplant hard and soft tissues at different implant systems. A comparative study in the dog. Clinical oral implant research Vol 7 issue 3. 1996*
- ***10-Schrott Ar. Jimenez M, Hwangj. Fiorellini J. Weber MP-*** *Five year evaluation of the influence of mucosa on peri-implant soft tissue health and stability around implants supporting full – arch mandibular fixed prostheses. Clin. Oral Implant Res 2009*
- ***11-Schultze Mosgau Stefan, Blatz Markus B and coll-*** *Principles and mechanisms of peri-implant soft tissue healing - Quintessence international 2005 - Vol 36*
- *12-BIO-XELLENT IMPLANT - http://www.driveimplants.com*
- *13-Materiaux pour la substitution osseuse - ingenierie et science Mateis. INSA CNRS*
- ***14-David Dohan, Joseph Choukroun, Antoine Diss and Coll-*** *Platelet Rich Fibrin (PFR) a second-generation platelet concentrate. Part I : Technological concepts and evolution*
- *15-Maxillary sinus floor augmentation procedure - Wikipedia*
- ***16-Metodi Abadzhiev-*** *Alternative sinus lift techniques Journal of IMAB - Annual proceeding (scientific papers) 2009 Book 2*
- ***17-JP. Ranover, 200-*** *Intérêts des céramiques bi-phasées de synthèse dans les arthrodèses - Rachis*
- *18-Biomatériaux et substances spécifiques de la reconstruction parodontale - Questions d'internat – université de Rennes 1*
- ***19-G. Daculsi, O. Malard, E. Goyen valle-*** *Efficacy and performance of bone substitute for bone reconstruction in place of allograft and autograft - Inserm - ULRS 99003 - Avril 2005*
- ***20-Carole C. Perry-*** *Biomaterials, Synthetic synthesis, fabrication and applications - Encyclopedia of physical science and technology. 2001 P173, 191*
- ***21-Aziz Nather-*** *Bone Grafts and bone substitutes - Basic science and clinical applications - Sept 2005*
- *22-JF. Tulasne, JP Andreani et coll - Les greffes osseuses en implantologie - Nov 2004 Quintessence international*